

望诊奇葩——眼球血丝断病法

中医望诊，由于师者不知，学者不识，望诊技术早已凋零不全，空存其壳。反而精研于四诊之末，以切诊为四诊之首，以脉诊为根本法。世人只知中医诊脉，而不知其它绝技，真可谓文化承传中的遗憾。春秋时期的一段《扁鹊见齐恒公》，成为医学界的千古绝唱，今人视之为神话，以为扁鹊所饮的“天池之水”是身外之物，不知此乃身中之物，莫能外求，岂不悲哉！人类越发展越趋向于外求，甚至将内求视为异端，数千年延传至今，精华日减，望诊仅存于皮毛，绝技隐于山林。熙熙攘攘为智日增，中医学的教育也趋大势而附外，弃离阴阳离五行，远距传统中医立学之本，日见疏远。动摇中医学的根本，传统不承，发展的结果必然是四不象，灵魂弃走肉何存？

禅门医科中的眼球血丝断病，是前辈们依据佛教“其大无外，其小无内”的宇宙全息律及传统中医的阴阳互根、表里相应等学说，并根据长期临床实践总结出来的诊断方法。人体的内部脏腑如果产生病变，都能在人体的外部器官和区域内反映出来。人的双眼同样是内部脏腑信息的集合，所以双眼能反映出人体内环境脏腑的功能性病变和器质性病变。这些病变的信息，反应在双眼球上，主要是以眼内的眼球（俗称眼白部分）、眼珠（俗称眼黑）上出现血丝、浊环为表象，供人鉴别分析诊断。

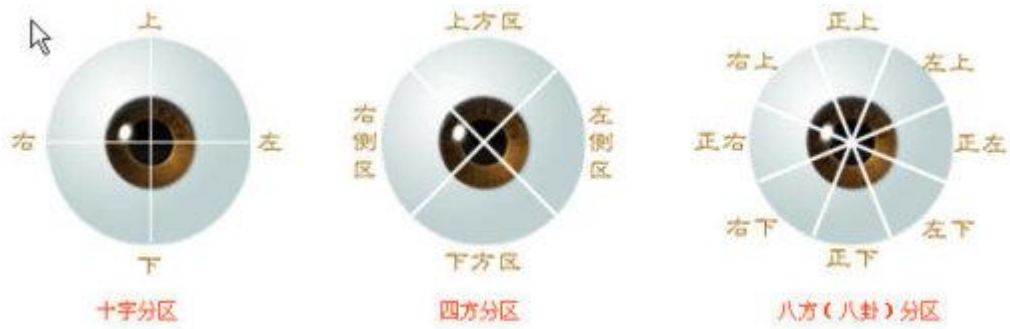
正常人的眼球黑白分明，光洁明亮，禅门医科认为：凡是有血丝的地方，都反应出内部相应的脏腑存在病变，相应的脏腑分布反应区没有血丝的地方则无病，血丝走到哪儿，病变就发展到哪儿。

学习和掌握观眼诊断，首先必须掌握人体内部脏腑在眼球上的分布区域。熟练地掌握人体各脏腑在眼球中分布的位置。学习者首先要全面掌握脏腑分布位置插图，这一插图是指把患者眼皮翻开后，眼球完全暴露后的情况。也就是把患者眼皮上下用手指撑开，让患者上下左右各看一次，这样患者眼中血丝的分布和位置，就能全部看清楚。我们以左眼为例进行分析，用三种分区方法列例，主要以八方分区法进行解析。



以左眼为例

在观察眼睛时，左眼和右眼的反映信息是相同的，血丝所代表各个肺脏的位置，在左右眼也是一致的。也就是说血丝出现的方位是相同的。但是根据男左女右的信息强弱反应差异，我们也应注意总结其中的细微差别。（见下图）



眼球血丝与疾病有着对应的关系。眼球上的血丝与其相关的斑点等，是观眼诊断学中的关键信息标识，所以了解和掌握血丝的特征特点，就是观眼诊断学的重要基础。我们首先简介一下血丝信息反映的相关信息内容，为全面掌握观眼诊断学奠定基础。

一、 血丝出现部位与疾病的关系

血丝在眼球上出现，分为起始端与终端（点），眼球周边区域，也就是眼球与眼睑内层的连接区域，称为血丝起始端的部位，血丝起始后向瞳孔（黑眼珠）方向延伸，其延伸的终点也就是终端。血丝起始后的延伸，一般都具有向以瞳孔为轴心的向心延伸特性。

血丝出现在什么信息反映区域，就反应出疾病也发生在什么对应器官或组织。血丝的出现其总的方向是呈直线延伸，但是也有呈曲线延伸的，直线和曲线常反应出疾病的产生和发展的进程速度。

在观察中我们应有全局观念，必须记住血丝经过什么部位，就是疾病漫延发展到什么区域。如当两条血丝在中间相连，而出现的部位在两个不同的地方时，这两条相连的血丝周围还分布着许多小血丝，且构成了一个网状，我们称这一区域有病。如两条血丝相连，血丝周围还没有网状的小血丝出现时，我们称其为这两个脏同时发病变。如图（1）为右肾与膀胱同时发病，左肾与左腰这一区域内也有病。

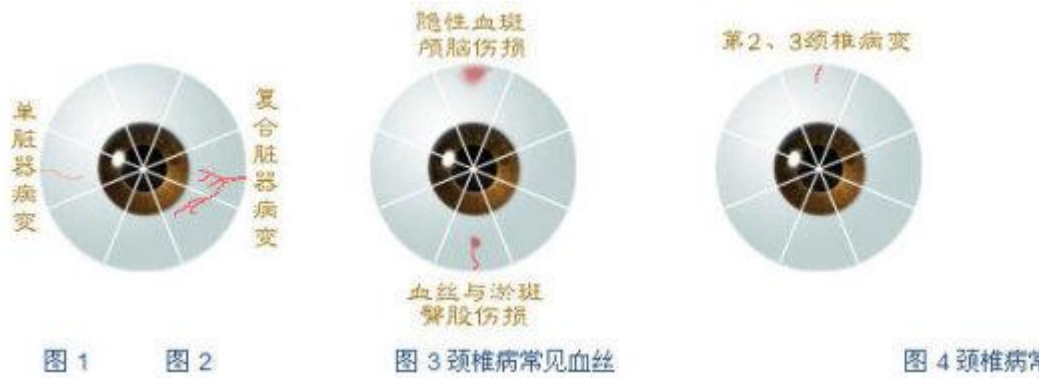


图 1

图 2

图 3 颈椎 图 4 颈椎
病常见血丝 病常见血丝

二、血丝的粗细与疾病的关系

血丝比较细时，病不太严重，当血丝很细时，则病受到损伤很小，患者可能没有任何症状；血丝粗时，说明病较严重；当血丝细而呈网络状时，则代表这个区域均有损伤，但不太严重。

三 血丝的长短与疾病的关系

血丝长则病重，若长而细时，又代表不太重，但是病人已有症状出现。若短而细时，则病人不会自我感觉，没有任何不舒服。这时你说他（她）什么地方有病，他本人决不相信。血丝若短而粗，病刚刚开始，但不太重；当长而粗的血丝出现时，疾病已很重了，患者已有很不舒服的状况。大家应当记住：当血丝超过全长二分之一时，不管什么情况，我们都要肯定地说他这个地方有病。

四、血丝的颜色与疾病的关系

血丝颜色为深棕色时，病年份较长；若血丝呈鲜红色时，病发生就在最近，或刚刚治好。

五、血丝终点上的淤血与疾病的关系

血丝终点出现淤血时，说明病的年份已在七八年以上了。淤血越大，病损伤程度越大；淤血点越小，损伤部位越小。一般来说，血丝始点时，这一损伤往往是由于外伤而引起的。

以上五点观察时要同时注意，综合分析，才能诊断准确。

下面对血丝在各个区域的分布情况再作详细说明，以便大家掌握好这一简单易学、行之有效的诊断法：

1、脑部区：

在眼球的最上方正中为脑部区。若在这一区域上出现一片半圆形的隐性血斑，且呈紫色时，则说明患者脑部受过撞击，或者曾有脑震荡（隐性血斑指的是眼球内的内出血状）见图（2）。

2、颈椎区：

在眼球最上方正中部位处出现血丝，且呈垂直向下走向时，说明颈椎的 2、3 节有病变。若同时有脑部区的隐性血斑时，患者颈椎损伤是由外伤引起的；如果在眼球上方正中偏左或偏右一毫米左右的地方出现血丝，患者颈椎病偏下与血丝同方向处有肥大增生，也就是说 2、3 节以下有病，有大增生。若这条血丝的终点向同方向眼角处偏斜，或者除了颈椎病外，并伴有肩部的不适。如果这一血丝的颜色呈深色，而且长到达眼珠的外缘时，则说明患者颈椎病较严重。若左右侧颈椎血丝在中间相连，则颈椎疾病更加严重。如梗椎、甲亢等。见图（3、4、5、6、7、8）

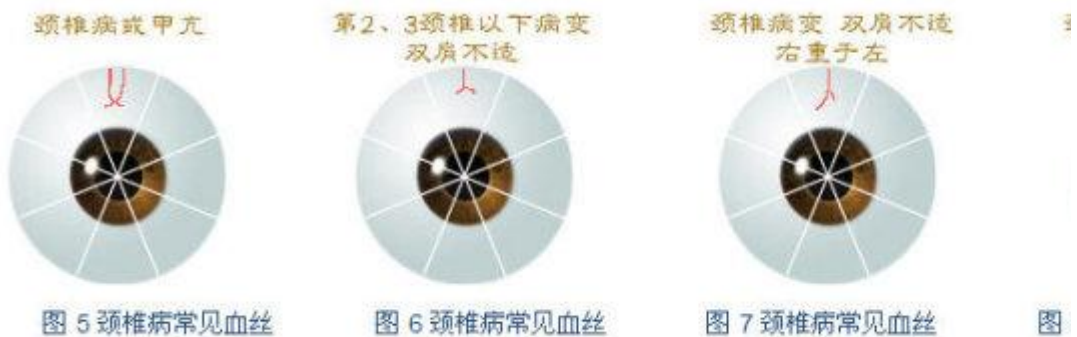


图 5 颈椎病常见血丝 图 6 颈椎病常见血丝 图 7 颈椎病常见血丝 图 8 颈椎病常见血丝

3、肝区：

在眼球右侧眼角上方约 3 毫米处出现血丝，则为肝脏就有病。若肝区血丝粗长，且颜色呈鲜红时，即说明患者肝病不是刚刚犯，就是刚刚治好。大家注意：患者虽然肝病已好，但肝受损伤是必然的，所以在眼球上出现这一条血丝将永远留下了。因为症状虽然无，损伤却已定，故血丝必存。若肝病若干年后再次复发时，则深棕色的血丝又必然变成鲜红色了（其他部位也是同样道理）。

另外，肝炎患者长年不好，慢性肝炎会引起肺功能失常。此时，血丝走向就会向上偏斜至肺部。

另外，肝区的血丝上有分叉的小血丝出现，则小血丝存在的区域有病，如胆囊炎，胆结石等。若这一血丝周围出现一片网络状的细血丝时，往往是外伤引起的这一区域的不适。患者眼球右侧上方三毫米处出现此种血丝，胆必有病，如胆囊炎、胆结石等。分叉越大，血丝越粗，病越重，反之则轻。见图（9、10、11）

查看完整版

付费下载



【百万古籍库】

<https://www.fozhu920.com/list/>

【易】【医】【道】【武】【文】【奇】【画】【书】

1000000+ 高清古书籍

打包下载





【风水】风水命理资料合集_9500 本

阴宅阳宅、风水堪舆、八字命理、手相面相、符咒卦象、奇门遁甲、紫微斗数.....



【中医】中华传统医学资料大全_15000 本

针灸、推拿、正骨术、汉医、苗医、民间秘方偏方、药洒药方、祖传医术、珍本...



【道术】道家法术\茅山术\符咒术\气术_3000 套

修真秘籍、丹道、道家秘术、胎息功、内丹术、茅山法术、道家符咒、巫术、...



【武术】传统武术与现代搏击术_6200 册

少林、武当、太极拳、形意拳、八极拳、咏春拳、气功、散打、格斗、拳击、...



【集藏】经史子集库_13300 卷

【经史子集】楚辞、汉赋、诗集、词集、宝卷、正史、编年、别史、纪事本末、地理志...



【国画】传世名画 _ 6100 卷

唐、金、辽、宋、元、明、清 800 多位画家近 6000 多幅传世...



【县志】方志\地方县志\乡志\地理志_8100 册

府志、区志、乡志、地理志..... 此合集为全国范围地方县志\府志古籍影印电子版，...



【国学】中华古籍库—32 万册古籍书

32 万册《中华古籍库》【32 万册影印古籍 + 20 多亿字，带检索器和阅读工具】包括各地方志、日本内...

【更多】 >> <https://www.fozhu920.com/list/>